

黄斑円孔

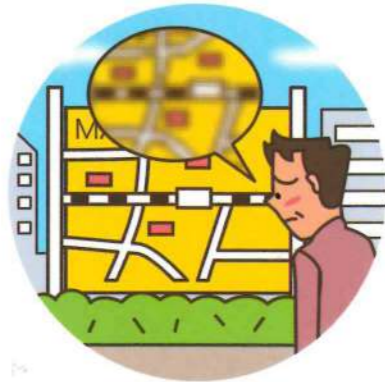- ▶ 網膜の黄斑にあな（円孔）ができて、ものがゆがんで見えたり、中心部分が見えづらくなる病気です。
- ▶ 眼の老化が関係しているといわれています。老化によって硝子体の膜が引っばられ、それに伴い網膜も引っばれることで網膜にあな（円孔）が生じます。

症状

初期には、ものがゆがんで見える「変視症」があらわれ、病気が進行すると、はっきり見えない「視力低下」や視野の中心部が見えづらい「中心暗点」が生じます。



変視症



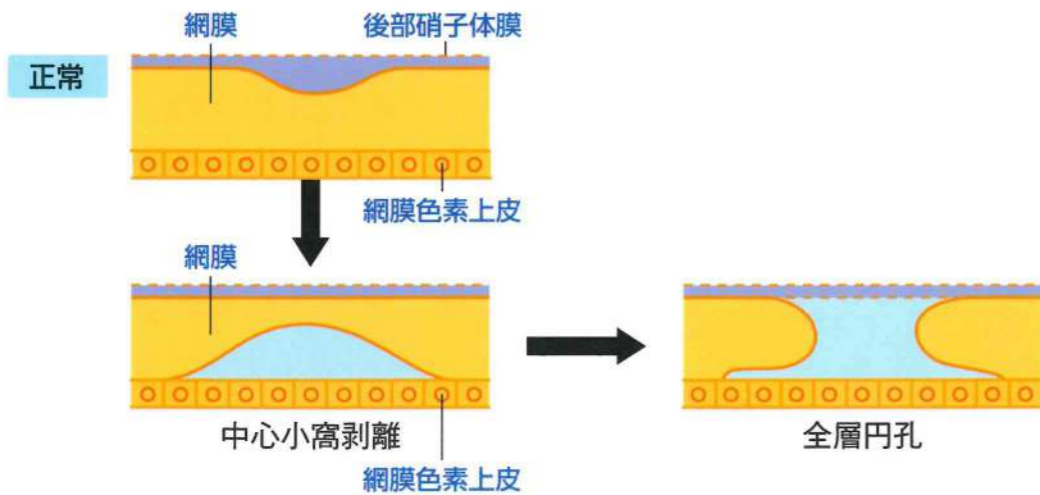
視力低下



中心暗点

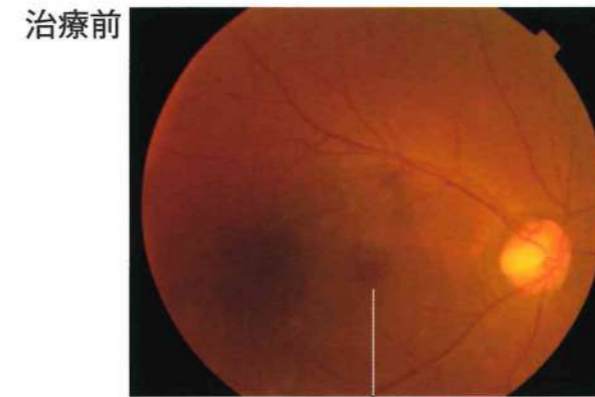
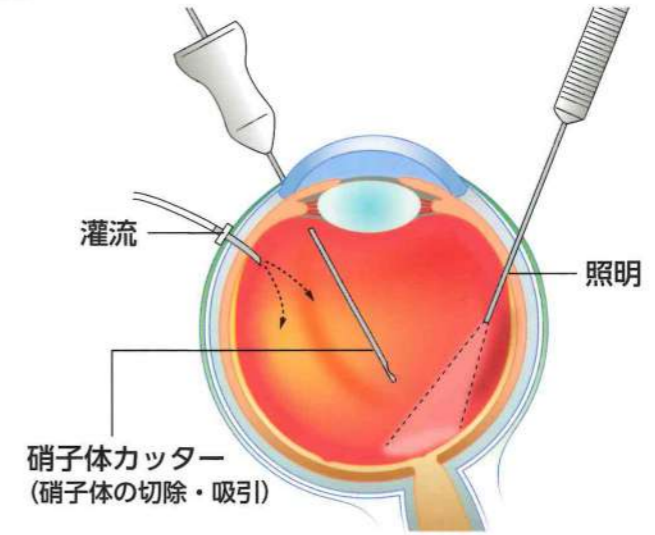
分類

黄斑円孔は、網膜が硝子体により引っ張られることにより発生し、下の図のように症状が進行します。



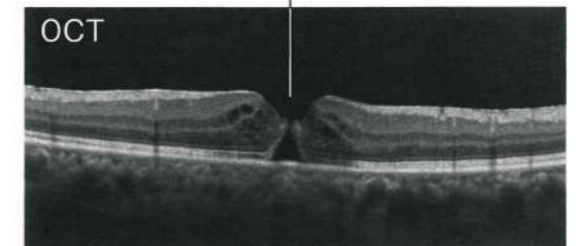
- ▶ 硝子体を除去したあとに、眼内にガスを注入してあな（円孔）をふさぎます。

硝子体手術



治療前

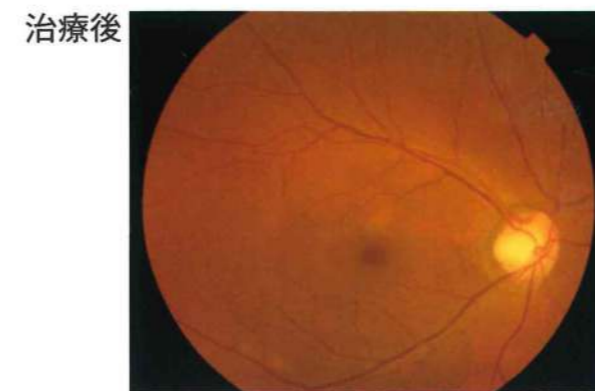
黄斑円孔



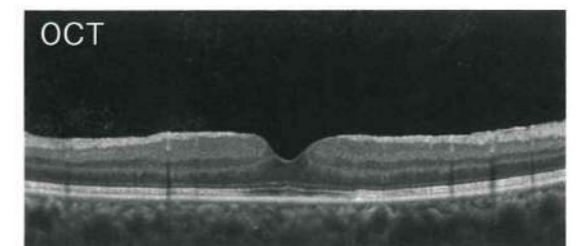
OCT

黄斑円孔

黄斑部の中心に丸いあな（円孔）が
あいています。



治療後



OCT

硝子体手術により円孔がふさがり、
視力がよくなります。

OCT：光干渉断層計