

糖尿病黄斑浮腫

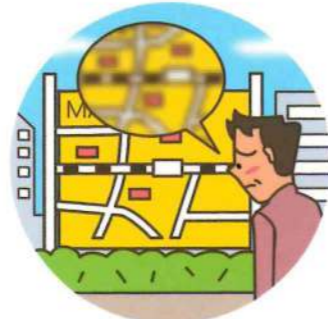▶ 網膜の血管から、血液成分が漏れ出すことによって、黄斑がむくんだ状態（浮腫）となり、著しく視力が低下します。

症状

ものがゆがんで見える「変視症」や、はっきり見えない「視力低下」などがあげられます。



変視症



視力低下

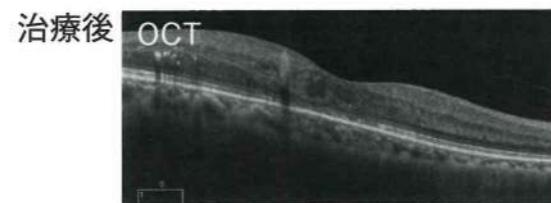
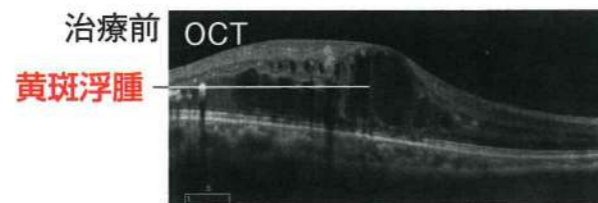
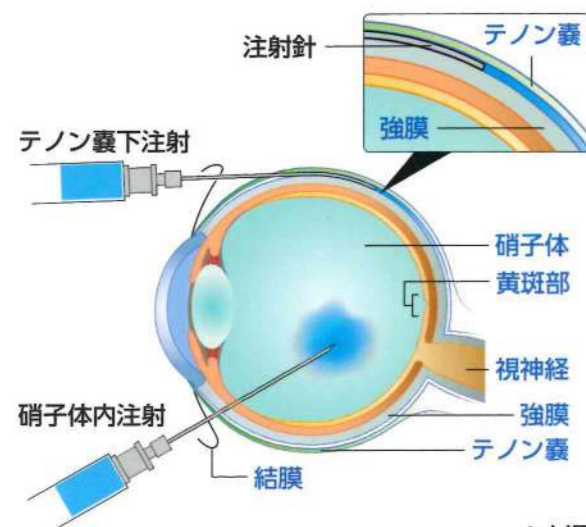
▶ 抗 VEGF*薬、ステロイド薬を注射する治療法、レーザー光凝固術、硝子体手術などの治療法があります。

抗 VEGF 薬

むくみ（浮腫）の要因となっている血液成分の漏れをおさえるお薬を局所麻酔下で眼内に注射します（硝子体内注射）。

ステロイド薬

局所麻酔下で、お薬を眼内または眼のまわり（テノン嚢下注射）に注射します。炎症をおさえ、血管からの漏れをおさえます。



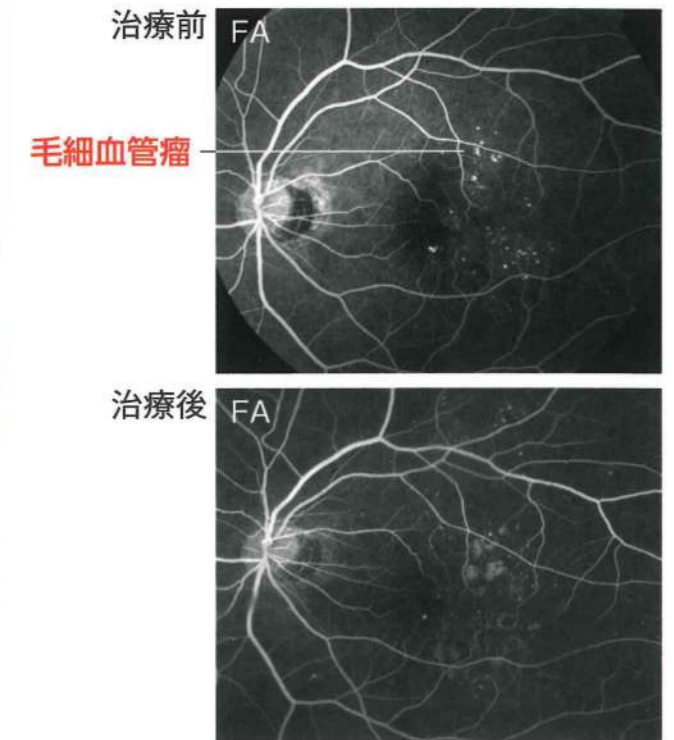
黄斑浮腫が軽快

* VEGF：血管内皮増殖因子 OCT：光干渉断層計

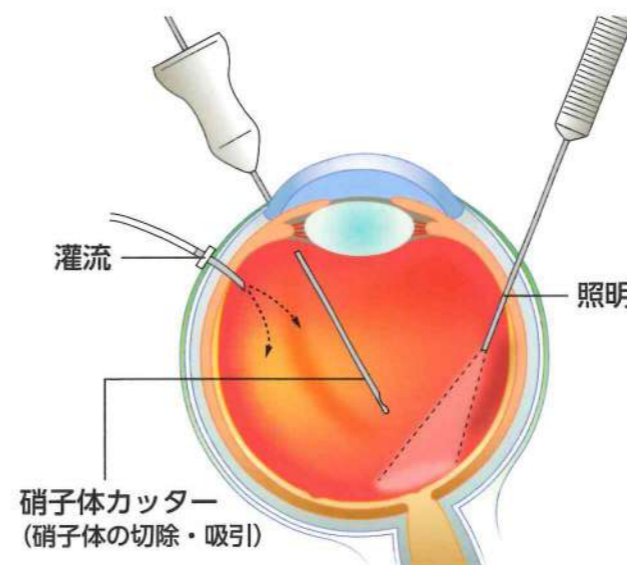
レーザー光凝固術



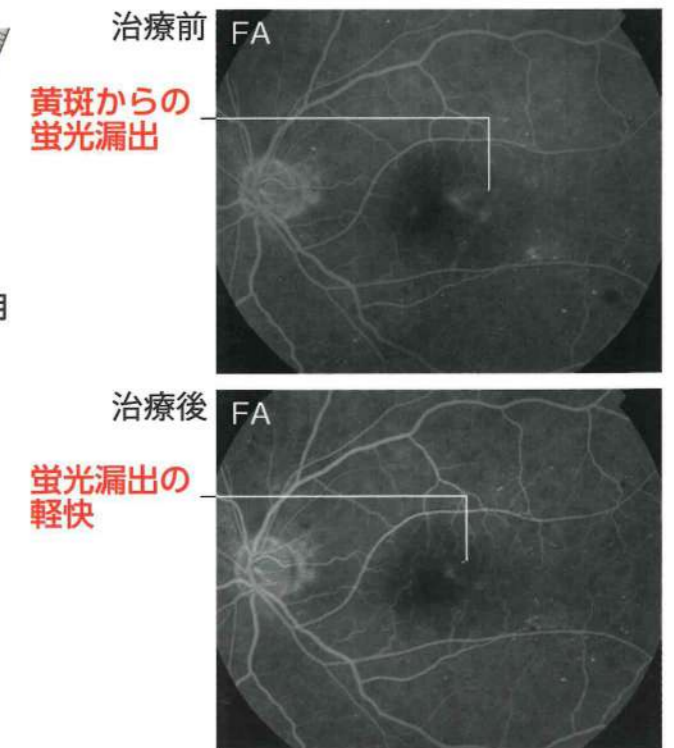
むくみ（浮腫）を生じさせている毛細血管瘤、あるいは網膜にレーザー光線をあて、浮腫をひかせるようにします。



硝子体手術



硝子体を除去して、黄斑にかかっているひっぱる力を弱くしたり、網膜に酸素がいきやすいようにします。



FA：フルオレセイン蛍光眼底造影